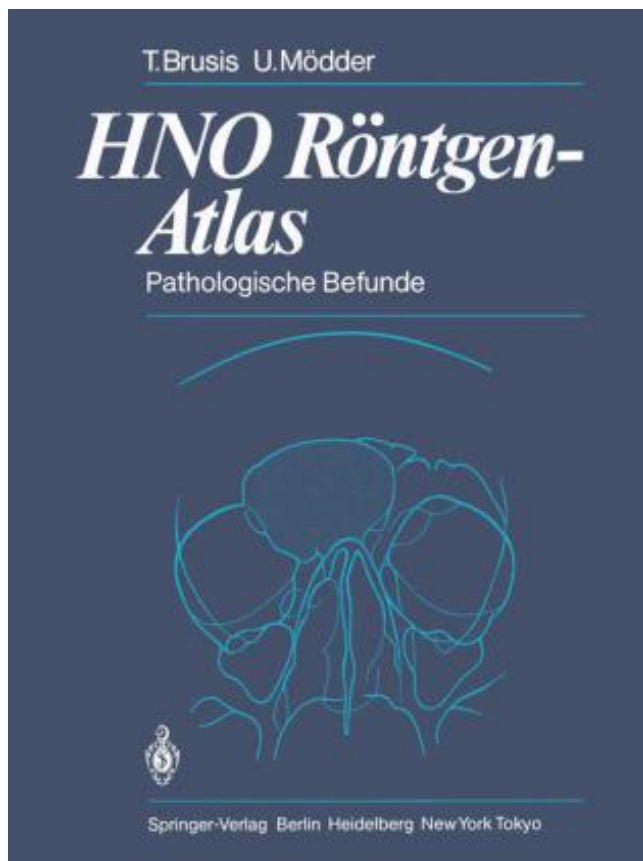


HNO Röntgen-Atlas PDF - herunterladen, lesen sie



HERUNTERLADEN

LESEN

ENGLISH VERSION

DOWNLOAD

READ

Beschreibung

In dem Geleitwort zur HNO Röntgen-Aufnahmetechnik hatte ich den Vor schlag gemacht und den Autoren den Rat gegeben, das umfangreiche und in vielen Jahren registrierte Bildmaterial pathologischer Röntgenbefunde aus dem Hals-Nasen-Ohren-Bereich auszuwerten und einem breiten Leserkreis zu gänglich zu machen. Nachdem der Band über die "Normalbefunde" eine gute Reso .. nanz gefunden hat, haben Herr Brusis als Kliniker und Herr Mödder als Radiologe eine Sichtung der Unterlagen vorgenommen und den Band über pathologische Befunde mit großer Sorgfalt fertiggestellt. Die klinisch-radiologische Zusammenarbeit hat sich hier erneut bewährt; d~r knapp gefaßte und trotzdem wichtige Details berücksichtigende Text und die optimale auch auf Einzelheiten eingehende Bildwiedergabe ergänzen sich ausge zeichnet, so daß Information und Orientierung rasch gelingen und gewährleistet sind. Ich wünsche dem Buch wiederum Anerkennung und hoffe, daß es vielen Radio logen und HNO-Ärzten in Praxis und Klinik von Nutzen ist. Köln G. Friedmann V Vorwort Die gute Aufnahme des Buches "HNO Röntgen - Aufnahmetechnik und Nor malbefunde" ermutigte uns, die vielseitigen pathologischen Befunde des Kopf Hals-Gebietes im Röntgenbild in einem zweiten Band darzustellen. Dabei wer den die Übersichts aufnahmen, konventionellen Tomogramme und Computer tomogramme mit Absicht nicht nach Krankheiten geordnet, sondern nach

Aufnahmen gegliedert. Leitfaden ist also die Morphologie des Röntgenbildes. Das Sachverzeichnis erlaubt aber auch eine Orientierung nach Krankheiten und erleichtert das Auffinden typischer Röntgenbefunde bei bekannter Diagnose. Die Bildlegenden enthalten kurze Angaben zur Anamnese und klinischen Symptomatik und eine genaue Befundbeschreibung und Interpretation der histologisch verifizierten Diagnosen. Soweit notwendig werden naheliegende Differentialdiagnosen mit aufgeführt.

Leider ist es auch so, dass "einfache" Blockierungen nicht im Röntgenbild gesehen werden können. Dort kannst du nur massivere Verletzungen, z.B. Brüche o.ä. erkennen. Oder es muss z.B. wie bei mir durch eine Bänderverletzung und daraus resultierender massiver Instabilität zu einer sehr deutlichen Verschiebung der.

Techniker Krankenkasse - TK, DAK, HEK, BIG, atlas BKK ahlman, BKK Bank, BKK Fähr, BKK Gesundheit, BKK Kassana, BKK Krones, BKK Mahle, BKK Mobil Oil, BKK Pricewaterhouse Cooper, BKK R + V, BKK Taunus, BMW BKK, IKK Classic, IKK Nord, KKH Allianz, Neckermann BKK, Schwenninger BKK, SBK, Vereinigte.

Priv.-Doz. Dr. med. habil Peter Benecke, DRK Krankenhaus Mölln-Ratzeburg gGmbH, Akademisches Lehrkrankenhaus des UK-SH Campus Lübeck, Abt. für Orthopädie und Unfallchirurgie, Röpertsberg 2, 23909 Ratzeburg. Dr. med Luis Calero, Klinik für HNO-Heilkunde, Kopf- und Halschirurgie, Krankenhaus Holweide,.

H.N.O. Röntgen-Atlas: Pathologische Befunde (German Edition) | Tilman Brusis, Ulrich Modder | ISBN: 9783642692420 | Kostenloser Versand für alle Bücher mit Versand und Verkauf durch Amazon.

Körperatlas. Körperatlas. Egal warum Sie ins St. Vincenz-Krankenhaus kommen: Unser Körperatlas zeigt Ihnen, an wen Sie sich wenden können. Erfahren Sie mehr ».

Gitterparameter c/b . 0.914. Gitterparameter α . 90° . Gitterparameter β . 102.43. Gitterparameter γ . 90° . Z. 4. Volumen (\AA^3). 351.971. Röntgenstrukturanalyse. 4.96(20), 4.38(20), 3.48(50), 3.28(100), 3.03(60), 3.00(30), 2.252(20), 2.090(20). XRD-Darstellung Krokoit. Errechnet aus dem d-Spacing und Intensität bei 0.1541838.

oder Kontrastmittelfüllung und Röntgendarstellung nachgewiesen werden kann.

Differentialdiagnose. Infizierte Fisteln können mit . Durch Sondierung oder Röntgenkontrastdarstellung. Differentialdiagnose ... durch den HNO-Arzt unter otoskopischer Kontrolle bzw. die Ausspülung mit lauwarmem Wasser aus einer.

H.N.O. Röntgen-Atlas: Pathologische Befunde (German Edition) 54,99 EUR*. Beschreibung; Drucken. H.N.O. Röntgen-Atlas: Pathologische Befunde (German Edition). Details. Kategorie: Diverse Bücher; Preis: 54,99 EUR*; Lieferzeit: Gewöhnlich versandfertig in 24 Stunden; EAN: 9783642692420; Händler: Amazon.de

5. Dez. 2016 . Und das ist die eigentliche Schwierigkeit, vor der die Atlas-Therapeuten stehen. Zudem muss der Therapeut vor der Behandlung mit Hilfe von Röntgenuntersuchungen die genaue Lage des Atlas herausfinden, um den Impuls richtig zu setzen. Die Therapie ist daher nur etwas für echte Experten und sollte.

HNO Röntgen-Atlas – Bücher gebraucht, antiquarisch & neu kaufen ✓ Preisvergleich ✓ Käuferschutz ✓ Wir ♥ Bücher!

Best sellers eBook HNO Röntgen-Atlas 9783642692420 by T. Brusis,U. Modder PDF. Best sellers eBook HNO Röntgen-Atlas 9783642692420 by T. Brusis,U. Modder. Continue Reading →.

Diagnose vom HNO und Neurologe, da sich kein anderer Befund ergab, Morbus Meniere und vestibuläre Migräne (die „klassische“ Migräne mit Aura habe ich seit . In der amerikanischen Chiropraktik nach Dr. Gonstead (DC), werden Röntgen-Vermessungen des Beckens, der Wirbelsäule und des Atlas.

Amazon free e-books: HNO Röntgen-Atlas: Pathologische Befunde (German Edition) PDB · Read More . Reddit Books online: Merrill's Atlas of Radiographic Positioning and Procedures: 3-Volume Set PDF by Jeannean Hall Rollins,Barbara J. Smith · Read More.

Dr T Brusis Institut für Begutachtung Dreiner Strae Kln Tel eMail Prof Brusis t online. Dr med habil T Brusis U Mdder link.springer T Brusis U Mdder HNO Rntgen Atlas. Pathologische Befunde Geleitwort von G Friedmann Mit Rntgenabbildungen in. Einzeldarstellungen HNO Heilkunde Berufskrankheiten Feldmann, H., Brusis,.

6 Jul 2015 . Röntgenthorax fakultativ fakultativ. Anästhesieverfahren. Oberflächenanästhesie: Applikation: als Spray, über den Bronchoskoparbeitskanal, als translaryngealen Block ... Atlas der Bronchoskopie Stuttgart: Schattauer, 1990. 81 Becker E, Horn S, .. removal in children. HNO - Hals-Nasen-Ohrenheilkunde,.

1. Okt. 2015 . Zur Bestimmung der therapeutischen Impulsrichtung bei der Atlasterapie nach Arlen gilt die Anfertigung einer a.-p.-Röntgenaufnahme des zervikookzipitalen Übergangs traditionell als unverzichtbar. Überlegungen zum Strahlenschutz sowie technische und ökonomische Aspekte förderten die Suche nach.

Physiotherapie bei Hüftreifungsstörungen: Vom Befund zur Behandlung · H.N.O. Röntgen-Atlas: Pathologische Befunde (German Edition). 54,99 EUR* Amazon.de. Details.

Kindle free e-book Why Men Like Straight Lines and Women Like Polka Dots: Gender and Visual Psychology by Gloria Moss CHM B000MCD5TA · Read More · Free online download HIV Screening and Access to Care: Health Care System Capacity for Increased HIV Testing and Provision of Care PDF · Read More.

1923 wurde die Wiener Gesellschaft für Röntgenkunde (WGR) gegründet, die erste Sitzung fand am 4.6.1923 statt, und zwar mit prominenten Teilnehmern wie .. In Wien wurde 1896 bereits in der „K.u.K. Lehr- und Versuchsanstalt für Photographie und Reproduktionsverfahren“ von J.H. Eder und E. Valenta ein Atlas mit.

E-Learning-Module der Medizinischen Fakultät der Universität Bern mit Quizzes, Videos und vielen Illustrationen. (c) 1975-2007 Universität Bern, Institut für Medizinische Lehre, Abteilung für Unterricht und Medien.

Radiologie der Lunge. Jend; 2009. <http://www.mevis-research.de/~hhj/Lunge/Sammlung.html>. Radiologische Sammlung und Lehrtext zur bildgebenden Diagnostik allgemeiner Lungenerkrankungen sowie Traumatologie. Die Sammlung beinhaltet 2500 Bilder, die systematisch geordnet und jeweils mit Erklärungen.

Das Atlas Blockierungs-Syndrom des Säuglings und des Kleinkindes. . Fieberanfälle, zerebrale Krämpfe * Gedeihstörungen * Rezidive im HNO-Bereich b. beim größeren Kind: * motorische Unruhe . Dr. Gutmann legt größten Wert auf eine subtile Röntgenfunktionsdiagnostik. a. AP-

Projektion bei horizontal gelagertem Kopf.

Hno Praxis heute 21 (HNO Praxis heute (abgeschlossen), Band 21) · H.N.O. Röntgen-Atlas: Pathologische Befunde (German Edition). 54,99 EUR* Amazon.de. Details.

Otorhinolaryngologie – HNO, wörtlich: ot – Ohr, rhin – Nase, larynx – Kehlkopf . Radiologie K – Strahlenheilkunde / wörtlich: radii – Strahlen. Urologie – der . atlas K. Träger (1. Halswirbel) collum K. Hals lat. n z/cervix K. Hals lat. w cervic/o/thorac/icus Ü zum Hals und dem Brustkorb gehörend coll K. Wortstamm Hals.

TK-Klinikführer Wir bieten Ihnen Information zu rund 2.000 Kliniken. Finden Sie einfach das nächstgelegene oder für Sie am besten geeignete Krankenhaus.

Portaro - Webový katalog knihovny.

HNO-Röntgen-Atlas : pathologische Befunde. von Brusis, Tilman und Ulrich Mödder: und eine große Auswahl von ähnlichen neuen, gebrauchten und antiquarischen Büchern ist jetzt verfügbar bei ZVAB.com.

FPS Schule Herzlich willkommen Die Friedrich Paulsen Schule blickt einerseits auf eine fast hundertjährige stolze Geschichte zurück und genießt ein historisches. Lipperland Konserven GmbH Co KG Qualitätsgrünkohl mit Tradition Die heutige. Lipperland Konservenfabrik wurde mit der Marke Lubella durch Friedrich Bker in.

Ist ein Kloß im Hals oder eine funktionelle Schluckstörung nach 1-2 Wochen nicht verschwunden, ist der Gang zum HNO Arzt ein MUSS! . Röntgenbreischluck: Bei dieser Untersuchung erhält der Patient ein Kontrastmittel zum Trinken und der Radiologe kann vor dem Schirm den Schluckakt genau verfolgen. Er sieht, wenn.

HNO Röntgen-Atlas. Pathologische Befunde. Cover HNO Röntgen-Atlas. Taschenbuch 56,53€. Buch (Taschenbuch). 56,53€. inkl. gesetzl. MwSt. Versandkostenfrei ab 20,00€ innerhalb von Österreich.führen wir nicht mehr. Click & Collect Artikel online bestellen und in der Filiale abholen. Artikel in den Warenkorb legen,.

Hno Röntgen-Atlas: Pathologische Befunde by Tilman Brusis, Ulrich M. Dder. Nachdem der Band über die "Normalbefunde" eine gute Reso. Die klinisch-radiologische Zusammenarbeit hat sich hier erneut bewährt; d~r knapp gefaßte und trotzdem wichtige Details berücksichtigende Text und die optimale auch auf.

Erstellung eines Röntgenatlas in Form einer App bezogen auf die Fehleinstellungen, deren . HNO-Bereich. OÄ Dr, Margit Hatzl,. Med Campus. III./Nuklearmedizin. Irene Freudlinger, BSc. Perkutane Interventionen bei Lebertumoren in der Radiologie - RFA, MWA und IRE im Vergleich. Mag. Margot Waser, . Barmherzige.

Einseitiger Schnupfen mit Verstopfung der betroffenen Seite. Schwellung und Rötung der seitlichen Nasenwand und der Muscheln mit schleimigem oder eitrigem Sekret im mittleren Nasengang. Fieber. Das Röntgenbild zeigt eine totale Verschattung der betroffenen Kieferhöhle. Ein Antrumempyem kann entstehen, wenn.

WS 2015/2016. Die Vorlesung findet im Hörsaal der HNO (Gebäude 6) statt. Montags: 11:15 - 12:45 Uhr, Freitags: 11:15 - 12:45 Uhr. Vorbesprechung. Bildgebende Verfahren I: Ultraschall Prof. Hoth. Bildgebende Verfahren II: Röntgen Prof. Hoth . Internistischer Sonographie Atlas, Albertinen-Krankenhaus Hamburg.

6 Dec 2016 - 40 sec - Uploaded by Alta WaltonHNO Röntgen Atlas Pathologische Befunde - Duration: 0:30. Alta Walton 1 view · 0:30 · HLA .

HNO Röntgen-Atlas Pathologische Befunde – Bücher gebraucht, antiquarisch & neu kaufen ✓ Preisvergleich ✓ Käuferschutz ✓ Wir ♥ Bücher!

Schwerpunkte: w Hausärztliche Versorgung w Chirotherapie w Notfallmedizin w Klassische Homöopathie w Akupunktur w Atlastherapie w Naturheilverfahren ... Hubert Bickel, Marcus Bickel, Hans-Joachim Henß. Unsere Schwerpunkte: w Umfassende Diagnostik und w

Röntgen. Therapie des Bewegungsapparates.

HNO Röntgen-Atlas. Pathologische Befunde. Authors: Brusis, Tilman, Mödder, Ulrich. Buy this book. eBook \$54.99. price for Brazil (gross). Buy eBook. ISBN 978-3-642-69241-3; Digitally watermarked, DRM-free; Included format: PDF; ebooks can be used on all reading devices; Immediate eBook download after purchase.

Prostatadiagnostik & gezielte MRT-gesteuerte Prostatabiopsie sowie Vorsorgeuntersuchungen. Interdisziplinäres Arbeiten in verschiedenen Fachrichtungen.

Here you can Read online or download a free Ebook: H.N.O. Röntgen-Aufnahmetechnik und Normalbefunde (German Edition).pdf Language: German by T. Brusis(Author) U. Modder(Contributor) A convenient format for reading on any device.

21. Aug. 2013 . Nach einem kurzen Gespräch und einem Röntgen der HWS wurde der Atlas eingerichtet. Seit dem Moment bin ich ein neuer Mensch!!!! Ganz selten nur noch nehme ich Diclovit. Der Hno ist übrigens auch Tn Patient. Ein Tipp von ihm war auch noch streng auf die Haltung zu achten und Vorallem beim.

Atlanten, Radiologie allgemein. Radiolog. Bilddatenbank der Uni Rennes, überaus ausführlicher Online-Atlas mit über 3800 Bildern http://www.med.univ-rennes1.fr/cerf/iconocerf/index_an.html. Sonografie – Atlanten siehe unter Sonografie. BI-RADS, Breat Imaging Reporting and Data System , Tutorial mit typschen.

Andere bildgebende Verfahren. Es gibt andere sehr wichtige bildgebende Verfahren Röntgen-Übersichtsaufnahmen der Nasennebenhöhlen - z.B. bei Entzündungen, Polypenbildung Röntgenaufnahme der Nase - z.B. bei Knochenbrüchen Röntgenaufnahmen des Schädels und des Felsenbeins - z.B. bei komplizierten.

man etwas Auffälliges: Zwischen Dens und Atlas gibt es einen Hohlraum, wie auf der Anatomieseite der HWS beschrieben. Die Bänder an Axis und Atlas halten das Kopfgelenk so, dass immer ein gleichbleibend grosser Spalt zwischen Dens und Atlas besteht. Wenn man nun die betreffenden Stellen auf dem Röntgenbild.

HNO Röntgen-Atlas: Pathologische Befunde | Tilman Brusis, Ulrich Mödder, G. Friedmann | ISBN: 9783540126096 | Kostenloser Versand für alle Bücher mit Versand und Verkauf durch Amazon.

HNO Röntgen-Atlas Pathologische Befunde Gebundene Ausgabe von Tilman Brusis (Autor), Ulrich Mödder (Autor), G. Friedmann (Vorwort) ISBN/ISSN 978-3540126096.

Gewicht/weight: 2000 gr. -- LLU Buchservice Professionelle verkoper. Boeknummer: BN30903. € 39.99. Trefwoorden: HNO Röntgen-Atlas Pathologische.

Eine Sammlung von 1111 Röntgenzeichen und Differentialdiagnosen bei 205 Lungenkrankheiten mit ca. 130 Röntgenbildern .. Einschmelzung: Plattenepithelkarzinome im HNO-Bereich, Karzinome des männlichen Harn- und Geschlechtsapparates, (Adeno-Ca (schleimbildende von Kolon oder Ovar), osteogenes.

1985. HNO Röntgen-Atlas, Pathologische Befunde,. Brusis, T. und U Mödder: 1986. Hals-Nasen-Ohrenheilkunde für Medizinstudenten : im Anh. 250 Prüfungsfragen ; unter Berücks. d. G. Boenninghaus, Hans-Georg: 1977. Moderne HNO-Therapie, Die medikamentöse Behandlung in der Hals-Nasen-Ohren-Heilkunde,.

A, Achse (des Cylinders) und Arterie, Begriff aus der Augenoptik. A, Aufnahme, Röntgen. A, Arterie ... C. Clostridium, Clostridien. c. cum, mit. C1, erster Halswirbel, Atlas (Halswirbel). C2, zweiter Halswirbel, Axis ... HNO, Hals-Nasen-Ohren-Heilkunde. HOCM, Hypertrophe obstruktive Kardiomyopathie, Hypertrophe.

Alle bewerteten IGeL. Auf dieser Seite finden Sie alle bisher vom IGeL-Monitor beschriebenen und bewerteten IGeL. Sie können nach einer IGeL suchen, indem Sie ein Schlagwort in das Suchfeld eingeben. Außerdem bieten wir Ihnen die Möglichkeit, IGeL nach

körperlichen Bereichen, Arztgruppen oder Bewertungen zu.

7 Dec 2011 . The Paperback of the HNO Röntgen-Atlas: Pathologische Befunde by Tilman Brusis, Ulrich Modder | at Barnes & Noble. FREE Shipping on \$25 or more!

Hörprobleme können manchmal von den Nerven im Gehirn ausgehen. Verantwortlich sind hier häufig Tumore sowie Entzündungen.

Tolle Angebote bei eBay für röntgen. Sicher einkaufen. . HNO-Röntgen: Aufnahmetechnik und Normalbefunde. Brusis, Tilman und Ulrich Mödder. Gebraucht. EUR 12,70; Sofort-Kaufen; + EUR 8,75 .. LOT 9 x Fachbücher der Zahnmedizin-Kiefer-Röntgen-Atlas-Therapie-u.s.w. Gebraucht. EUR 1,00; 1 Gebot; + EUR 3,90.

Intra- und postoperative Komplikationen (German Edition) · Therapie mit Antihypertensiva · H.N.O. Röntgen-Aufnahmetechnik und Normalbefunde (German Edition) · H.N.O. Röntgen-Atlas: Pathologische Befunde (German Edition) · Querschnittlähmungen · Chirurgische Onkologie: Histologie- und Stadiengerechte Therapie.

Hyaline Membrankrankheit HNO. Hals-Nasen-Ohren HOCM. .. Radiologie-Informationssystem RIVA. Ramus . The Cancer Genome Atlas (<http://cancergenome.nih.gov>) TCPA. totale cavo-pulmonale Anastomose (modifizierte Fontan-Operation) TCPC. totale cavo-pulmonal Circulation (modifizierte Fontan-Operation) TE.

HNO Röntgen-Atlas. Tilman Brusis, Ulrich Mödder | Springer, Berlin, 2012. Skladem u dodavatele - Odesíláme za 5-12 dnů. Jazyk: Němčina. Vazba: Brožovaná. 2093 Kč. Koupit. HNO Röntgen-Aufnahmetechnik und Normalbefunde (German Edition). Title: HNO Röntgen-Aufnahmetechnik und Normalbefunde (German Edition). Bei dieser Arbeit hat sich, wie auch in anderen Teilbereichen der Medizin, die intensive interdisziplinäre Zusammenarbeit der Fachgebiete Hals-Nasen-Ohren Heilkunde und.

1985. HNO. Antiquariat Dr. Götzhaber · HNO Röntgen-Atlas, Pathologische Befunde,. Brusis, T. und U Mödder: 1986. HNO. Antiquariat Dr. Götzhaber · Hals-Nasen-Ohrenheilkunde für Medizinstudenten : im Anh. 250 Prüfungsfragen ; unter Berücks. d. G. Boenninghaus, Hans-Georg: 1977. HNO. Antiquariat Dr. Götzhaber.

HNO-Anatomie: Gesicht und Hals in MRT – interaktiver Bildgebungsatlas der menschlichen Anatomie in Querschnittsdarstellung. Anatomical structures of the face and oral cavity labeled on a MRI axial slice : pharynx, tongue, tooth, masticator muscles. Lymphatic nodes anatomy of the face and neck : facial nodes, cervical.

H.N.O. Röntgen-Aufnahmetechnik und Normalbefunde (German Edition) · Schwerpunkt Halswirbelsäule (HNO Praxis Heute (Abgeschlossen)) (German Edition). 54,99 EUR* Amazon.de. Details.

H.N.O. Röntgen-Atlas: Pathologische Befunde (German Edition) 54,99 EUR*. Beschreibung; Drucken. H.N.O. Röntgen-Atlas: Pathologische Befunde (German Edition).

G. FRIEDMANN Direktor des Radiologischen Instituts und der Poliklinik Joseph-Stelzmann-Str. 9 5000 Köln 41 ISBN-13: 978-3-642-69242-0 e-ISBN-13: 978-3-642-69241-3 DOI:

10.1007/978-3-642-69241-3 CIP-Kurztitelaufnahme der Deutschen Bibliothek Brusis, Tilman: HNO Röntgen-Atlas: patholog. Befunde/ T. Brusis.

HNO Röntgen Atlas T. Brusis U. Mödder Pathologische Befunde gratis Versand. 4.678.523 Angebote. Günstig kaufen und gratis inserieren auf willhaben - der größte Marktplatz Österreichs.

Die hellsten Köpfe für die Radiologie. . Buch des Monats August 2017. MR-Atlas.com (2. Auflage, gebunden) und MR-Skript.com (8. Auflage, Softcover) (Wolfgang Fischer) .. November 2010. Bildgebung HNO-Heilkunde (Kösling / Bootz 2010).

Hallo, hallo wer kann mir helfen? Ich habe seit einigen Wochen fürchterliche Kopf- und Nackenschmerzen. Ich war 3 Wochen im Krankenhaus in der Röhre und beim HNO-Arzt, aber

da ist alles in Ordnung Die Wirbelsäule wurde auch geröntgt, da wurde eine Feh.

J Laryngol OtO) 68:689 Terrahe K (1985) Das zerviko-kraniale Syndrom in der Praxis des HNO-Arzt. Laryngol Rhinol Otol (Stuttg), 64:292–299 Torklus D von (1975) Die obere Halswirbelsäule. Prakt Röntgenatlas und Systematik; 2. Aufl., Thieme, Stuttgart, S 37–45 Wolff HD (1963) Studien an der mittleren HWS.

Er ging von einer Atlaswirbel-Blockade aus und überwies mich für ein Röntgenbild weiter. . habe - aber mir eine spezielle Atlasterapie zumindest insofern geholfen, dass ich wusste, dass meine Probleme (Schwindel, Sehstörungen, Benommenheit, Hoher Puls, Schmerzen etc) da ihren Ursprung haben.

Brusis T, Mödder U. HNO Röntgen-Atlas. Berlin: Springer; 1986. Cieszyn'ski A. Über die Einstellung der Röntgenröhre bei Zahnaufnahmen, neue. Hilfsapparate zur genauen und leichten Einstellung der Röntgenröhre mit spe- ziellem Hinweis auf ihre Vorteile bei Zahnaufnahmen. Correspondenzblatt für. Zahnärzte. 1907; 2.

Free classic books HNO Röntgen-Atlas: Pathologische Befunde (German Edition) PDF 3540126090 · More . Download epub english Retina: Color Atlas and Synopsis of Clinical Ophthalmology (Wills Eye Series) PDF · More . Tagalog e-books free download Atlas of Pediatric Orthopaedic Surgery 0397509693 DJVU.

heilkunde. 3. Aufi., Thieme, Stuttgart (1986). 2 Berendes, J., R. Link, F. Zöllner (Hrsg.): Hals-Nasen-Ohren-Heil- kunde in Praxis und Klinik. 2. Aufi., Band 3: Mund-Rachen-Speise- rrdhrc/Tropenkrankheiten. Thieme, Stuttgart (1978). Bruses, T., U. Mödder: HNO Röntgen-Atlas. Pathologische Befun- de. Springer, Berlin (1986).

19. Sept. 2005 . Charakteristisch für die Beteiligung der oberen HWS sind ja Entzündungszeichen, es bildet sich im Atlas/Axis-Bereich Granulationsgewebe, die . Basis der bisherigen Erkenntnisse können wir eigentlich nur sagen: Bei jedem Patienten mit RA sollte auch die HWS untersucht werden, zunächst mit Röntgen,.

Voraussetzung für eine wirksame Atlasterapie ist in aller Regel die Stellungen- diagnostik des Atlas über eine spezielle Röntgenaufnahme. . Rede mal mit Deinem Hausarzt, wegen einer Überweisung zum HNO Arzt. . Dragon, wenn das Röntgen eine wirklich eine Kassenleistung ist, dann mach es!

Pris: 491 kr. E-bok, 2013. Laddas ned direkt. Köp Gesichtsschadel Felsenbein * Speicheldrusen * Pharynx * Larynx Halsweichteile av U Modder, R Becker, H Bongers, M Lenz, B Bringewald på Bokus.com.

7 Mar 2013 . Title, HNO Röntgen-Atlas: Pathologische Befunde. Authors, Tilman Brusis, Ulrich Mödder. Contributor, G. Friedmann. Edition, illustrated. Publisher, Springer-Verlag, 2013. ISBN, 3642692419, 9783642692413. Length, 199 pages. Subjects. Medical. > Allied Health Services. > Imaging Technologies.

7 Nov 2017 . ANAE, Atlas of North American English. ANB, American National Biography. ANC, Active Noise Control. ANC, Antenna Networks (Telekommunikation/telecommunication). ANCF, Active Noise Control Fan (NASA Lewis Research Center, Cleveland, OH, USA). ANCHORS, UAV-Assisted Ad-Hoc Networks for. Das Ausmaß der Instabilität wird durch die Messung der Distanz zwischen vorderem Atlasbogen und der Densspitze bestimmt (Atlanto-Dentale-Distanz = ADD). . Eine normale seitliche Röntgenaufnahme ist nicht ausreichend, da frühe Instabilitäten zwischen dem ersten und zweiten HWK (Stadium I) in bis zu 50% der.

2. Aug. 2011 . Ich war beim HNO-Arzt sowie beim Physiotherapeuten, beim Orthopäden und beim Osteopaten sowie beim Zahnarzt und Kieferchirurgen. ... wurde immer schlimmer, konnte meinen mund garnicht mehr öffnen und hatte sehr viel schwindel und sehstörung. ist es möglich das mir beim atlas einrenken.

20. Jan. 2016 . Thema: Kriegsopfer ; Verletzung ; Gewalttätigkeit ; Körperverletzung ; Röntgendiagnostik ; Atlas. ISBN: 3-609-62870-7. Inhaltsverzeichnis: <http://d-nb.info/951088904/04>. Digitalisat im Angebot der Bibliothek: Inhaltsverzeichnis. Rechteinformation: Der Zugriff auf Teile des Objekts ist unbeschränkt möglich. Hans Knoch, HNO-Gemeinschaftspraxis, Bensheim, HNO- · Detail-Eintrag · Dr. med. Hans Knoch. HNO-Arzt, Stimm- und Sprachstörungen, Kindliche Hörstörungen Zusatzbezeichnung: Allergologie, 3D-Röntgen (Digitale Volumentomographie). HNO-Gemeinschaftspraxis Nibelungenstraße 26 64625 Bensheim Karte.

内容紹介. Auf dem Gebiet der Hals-Nasen-Ohren-Heilkunde gibt es im deutschen Sprachraum zahlreiche Darstellungen zur Aufnahmetechnik und normalen Anatomie des Gesichtsschadels sowie des Felsenbeins mit Hilfe der konventionellen Röntgenuntersuchung; ein Atlas, der die in den letzten Jahren zunehmend an.

Von den Symptomen her schien es mal wieder eine Sinusitis zu sein. Ich bin also zum HNO, der verschrieb mir Cefuhexal 500. Dieses schlug allerdings in der ganzen Woche nicht an, was mir schon komisch vorkam. Ich fühlte mich eher noch schlechter und nach der letzten Einnahme hatte ich plötzlich Ohrenrauschen, war.

Buy H.N.O. Röntgen-Atlas: Pathologische Befunde (German Edition) Softcover reprint of the original 1st ed. 1986 by Tilman Brusis, Ulrich Modder (ISBN: 9783642692420) from Amazon's Book Store. Everyday low prices and free delivery on eligible orders.

Mein Vater ist über 5 Jahre lang durch alle Ärzte gegangen ohne dass auch nur einer den Atlas als mögliche Ursache für erwähnenswert hielt. . Nach Untersuchungen beim HNO, Hausarzt, Röntgen, Tests und "alles psychisch" hat mich mein Osteopath in zwei Sitzungen vom Schwindel befreit.

31. Dez. 2016 . Read or Download HNO Röntgen-Atlas: Pathologische Befunde PDF. Best german_12 books. Download e-book for kindle: Deutsche Direktinvestitionen in der Volksrepublik China: by Prof. Zhile Wang (auth.) Dieses Buch liefert einen nach Regionen und Branchen gegliederten Überblick über deutsche.

Fachbücher zu Radiologie, Bildgebende Verfahren in Medizin auf beck-shop.de: Alle Titel aller Verlage - portofrei und schnell geliefert. . Michaely / Reimer / Schönberg. Atlas der MR-Angiographie. Techniken und klinische Anwendung. Fachbuch. TOPTITEL . Bildgebung HNO-Heilkunde. 2., vollständig überarbeitete und.

10 Hämatologie und Onkologie. 11 Chirurgie und Traumatologie. 12 Schmerzen am Bewegungsapparat. 13 Gynäkologie und Geburtshilfe. 14 Pädiatrie. 15 Urologie. 16 Neurologie. 17 Psychiatrie. 18 HNO. 19 Augen. 20 Haut. 21 Ausgewählte Arzneimitteltherapie. 22 Kleiner Atlas relevanter EKG- und Röntgen-Thorax-.

24. Mai 2014 . Janker, R.: Röntgenbilder – Atlas der normierten Aufnahmen, Springer Verlag

23. Leblanc . Braiteringer, S.; Pahnke, J.: MR-Atlas der HNO-Anatomie, 1995, Schattauer 31. Stoller, D.: . Keats, T.; Anderson, M.: Atlas of normal Roentgen Variants that may simulate disease, 2007, Mosby Elsevier 40. Greulich.

B. Romberg-Test); Kipptischuntersuchung, um festzustellen, wie sich bei neuer Lage der Blutdruck verändert; Langzeitblutdruckmessung; Röntgenaufnahmen der Halswirbelsäule; Ultraschalluntersuchung der Arterien; Ultraschall des Herzens; Untersuchung der Reizverarbeitung im Gehirn; Prüfung der Reizweiterleitung.

Röntgenaufnahmen.- 1 Nasennebenhöhlen okzipito-frontal.- 1.1–1.12.- 2 Nasennebenhöhlen okzipito-nasal.- 2.1–2.12.- 3 Nasennebenhöhlen okzipito-dental.- 3.1–3.57.- 4 Nasennebenhöhlen lateral.- 4.1–4.16.- 5 Schädelbasis axial.- 5.1–5.8.- 6 Schädelbasis axial überkippt nach Weilin.- 6.1–6.4.- 7 Nasenbei.

Huhu, Ladypink wieder. Wie schon im Vorstellungsthread angedeutet habe ich eine

Autoimmunerkrankung und diesen Fiesen Schwindel und Gleichgewichtsstörungen seit 2006. War schon bei sämtlichen Ärzten Augenarzt, HNO, Röntgen an der HWS, Mrt am Kopf, Krankengym. alles ohne Befund.

HNO Röntgen-Atlas, Pathologische Befunde von Brusis, Tilman, Friedmann, G., Mödder, Ulrich: Taschenbücher -

Der HNO konnte nur mit dem Kopf schütteln und sagte, dass es absolut offensichtlich ist, dass meine gesamten Beschwerden von den Halswirbeln kommen, .. Jetzt habe ich mal die MRT Bilder angeguckt und auf einem sieht man eindeutig wie schief der Atlas ist und das dieser auf den C2 darunter drückt.

Die Sobotta Anatomie App gehört heute zu den besten mobile Anatomie Atlas- und Trainingsprogrammen für iPhone und iPad auf dem Markt. ... HNO: 266 evidenzbasierte Artikel für nur 4,99€ Autoren: A. Schumacher, G. Ledderose, KVM-Verlag 2010

Berücksichtigung der Leitlinien der Deutschen Gesellschaft für

ähnlichen Leitlinie unter dem Namen „Orientierungshilfe Radiologie" im Internet zur

Verfügung. Die Strahlenschutzkommission (SSK) des Bundesministeriums für Umwelt, Naturschutz und Reaktorsicherheit (BMU) verabschiedete im Dezember 2001 auf ihrer 175. Sitzung die Empfehlung, solche Überweisungskriterien für

Amazon.in - Buy HNO Röntgen-Atlas: Pathologische Befunde book online at best prices in India on Amazon.in. Read HNO Röntgen-Atlas: Pathologische Befunde book reviews & author details and more at Amazon.in. Free delivery on qualified orders.

3. März 2016 . Die knöchernen Schädelbasis (Clivus, Okziput, Foramen magnum) und die ersten beiden Halswirbel C1 (Atlas) und C2 (Axis) werden im engeren Sinne zum . Bei komplexen Erkrankungen wird eng mit kooperierenden Kliniken zusammengearbeitet (Onkologie, Strahlenklinik, HNO, Interventionelle

Deshalb sind auch diese vornehmlich für zahnärztliche Anwendung entwickelten Hybrid-DVT-Geräte für die HNO-Heilkunde ungeeignet. Die neueste Generation der DVT-Geräte hat zusätzlich eine Hounsfield-Kalibrierung. Hierbei werden die Werte unterschiedlicher Röntgen-Dichte in standardisierte Hounsfield-Einheiten.

Cómpralo en Mercado Libre a \$ 84.990 en 6 o 12 cuotas sin interés - Envío gratis. Encuentra más productos de Libros, Revistas y Comics, Libros, Otros.

Umfangreiche Vergleichssammlung von Röntgenbildern normaler Kinderhände zur biologischen Altersbestimmung. Durch die röntgenologische Bestimmung des Knochenalters lassen sich Fragen zur Akzeleration und Retardierung beantworten, die zu erwartende Endgröße berechnen sowie Wachstumsstörungen.

Im Verbund der PAN Klinik bieten wir Patienten und Ärzten das gesamte Spektrum innovativer radiologischer und nuklearmedizinischer Untersuchungen.

